牙再植术治疗外伤性牙脱位的临床分析

杨　云[1*]　刘珀羽[2]　李舒眉[3]　罗　亮[4**]

1.贵阳市妇幼保健院社区口腔科　贵州贵阳　550003；
2.贵州医科大学附属口腔医院 影像科　贵州贵阳　550004；
3.贵州护理职业技术学院 五官教研室　贵州贵阳　550001；
4.贵州医科大学附属口腔医院 牙周黏膜科　贵州贵阳　550004

【摘　要】目的 探究 CGF 联合 Bio-Oss 骨粉在外伤性牙脱位中完全脱位与嵌入性脱位的临床运用，观察其临床疗效。方法 将外伤性牙脱位患者 42 颗患牙纳入研究对象，其中完全脱位 22 颗，嵌入性脱位 20 颗，行牙再植术，同期术区牙槽骨周围植入 Bio-Oss 骨粉，并覆盖 CGF 膜严密缝合，分析术前与术后 6 个月患牙牙槽骨高度、厚度的情况。结果 完全脱位组组术前与术后唇侧牙槽嵴顶到牙槽窝底差值-0.10±0.83（mm），嵌入性脱位组术前与术后唇侧牙槽嵴顶到牙槽窝底差值 3.08±3.57（mm），完全脱位组唇侧牙槽嵴顶到牙槽窝底差值低于嵌入组，差异有统计学意义（P=0.00）。完全脱位组术前与术后舌侧牙槽嵴顶到牙槽窝底差值 0.05±0.82（mm），嵌入性脱位组术前与术后舌侧牙槽嵴顶到牙槽窝底差值 2.43±4.10（mm），完全脱位组唇侧牙槽嵴顶到牙槽窝底差值低于嵌入组，差异有统计学意义（P=0.01）。结论　牙再植术是治疗外伤性牙脱位的首选，但术后牙槽嵴高度降低仍不可避免，其中嵌入性脱位牙槽嵴吸收较为明显。

【关键词】外伤性牙脱位；牙再植；浓缩生长因子；牙槽骨吸收；CBCT

临床上在外力的作用下而导致的前牙脱位情况比较常见，外力的大小和方向会造成牙齿与牙槽骨不同程度的分离，同时还会累及患牙牙髓组织、牙周膜牙槽骨及牙龈组织在内的所有牙周组织，根据损害的程度，牙齿脱位损伤分类包括牙震荡、半脱位、脱出性脱位、侧方脱位、嵌入性脱位[1、2]。牙再植术是治疗外伤性牙脱位的手术方法[3]，通过将脱落的牙经过处理后，复位于牙槽骨内，进行松牙固定，最大程度的恢复牙齿的外形及功能[4]。如何提高牙再植的成功率[5]，新理念新技术的产生对术后成功率起到关键作用[6]，本研究通过 CGF 联合 Bio-Oss 骨粉在外伤性牙脱位中完全脱位与嵌入性脱位的临床运用，为临床上牙脱位再植术提供一定的依据和指导。

1 资料与方法

1.1 病例资料

1.1.1 病例选择：选取 2020 年 12 月至 2022 年 4 月就诊贵州医科大学附属口腔医院牙周黏膜科和诊外科患者 32 例，共 42 颗牙齿，完全脱位 22 颗，嵌入性脱位 20 颗。纳入标准：皆符合外伤性牙脱位的相关诊断标准[7]，凝血功能正常，排除标准：脱位牙严重损伤患者，无法配合，伴有全身性系统疾病患者。所有患者和家属均签署知情同意书，并获得本院医学伦理委员会批准。

1.2 方法：

1.2.1 牙再植术前准备：（1）所有患牙术前拍 CBCT，检查牙脱位程度及邻牙情况。（2）CGF 膜的制备：术前用 10ML 普通抗凝采血管抽取患者手肘处静脉血，离心，血样分为 3 层，中间凝胶层为 CGF，为研究组实验所需。取 3 支压制成 CGF 膜备用，待用。

1.2.2：牙再植术：（1）脱位牙处理：用生理盐水反复去除离体牙表面的污物，根管预备，放入庆大霉素液中浸泡 10min，然后再放入生理盐水中备用。（2）牙槽骨处理以及牙植入：将脱位牙植入牙槽窝内，复位，术区植入 Bio-Oss 骨粉，填满压实，CGF 膜覆盖术区骨材料，缝合创口。（3）松牙固定：（4）术后拍摄 X 线片，勿咬硬物，嘱患者 1、3、6 个月复查，术后 2 周拆线。

1.3 临床检查记录

1.3.1 伤口疗效评估：根据伤口区域硬软组织愈合情况分三级[8]；

表1　软组织测量指标

Tab.1　Measurement items of soft tissue

测量指标	说明
I 级：	骨材料无暴露，CGF 膜血管化较好，无感染；
II 级：	骨无明显暴露，CGF 膜未完全血管化，无感染；
III 级	骨粉暴露，CGF 膜未血管化，覆盖面感染；

1.3.2 骨组织疗效评估[9]：

CBCT 三维重建后测量分析术前、术后 6 个月牙槽骨矢状位及冠状位数据；

高度：将邻牙釉牙骨质界（cemento-enamel junction，CEJ）的连线作为参照线，测量脱位牙近中、远中牙槽嵴顶到釉牙骨质界的垂直骨距离（mm）：ABH1、ABH2，测量术后 6 个月再植牙近中、远中牙槽嵴顶到釉牙骨质界的垂直骨距离（mm）：ABH3、ABH4。测量脱位牙舌侧、唇侧槽嵴顶到牙槽窝底的垂直骨距离（mm）：SD1、SD2。测量术后 6 个月再植牙舌侧、唇侧槽嵴顶到牙槽窝底的垂直骨距离（mm）：SD3、SD4。

宽度：分别测量术前、术后 6 个月再植牙牙槽嵴顶根方下 1mm 的颊舌向水平宽度（mm）BLW1、BLW2。

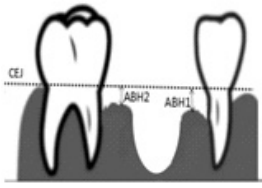

图 1（术前）

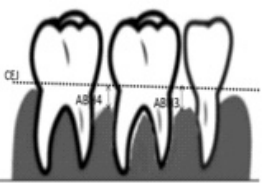

图 2（术后 6 个月）



图 3（术前）

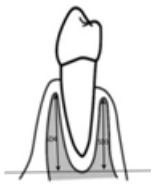

图 4（术后 6 个月）

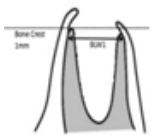

图 5（术前）

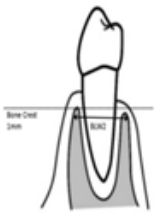

图 6（术后 6 个月）

1.4 统计学处理

统计学方法采用 SPSS 20.0 软件对所测数据进行分析，正态分布资料统计描述用 $\bar{x} \pm s$ 表示，组间差异比较，采用两组独立样本 t 检验，P < 0.05 表明差异有统计学意义。

2 结果

2.1 软组织疗效分析

所有患者术后两周复诊（表 2），40 颗患牙达到 I 级愈合，1 颗患牙达到 II 级愈合，1 例患者出现 CGF 膜未血管化，骨胶原微漏情况，后经局部消毒冲洗亦达到 I 级愈合。一个月后复查，42 颗牙再植区域愈合良好，再植牙牙周牙龈组织覆盖角化良好：牙槽骨形态丰满。牙龈颜色粉红，质地坚韧（图 8、10）。

表 2　软组织疗效分析

软组织测量指标	时间/例数	
	14 天	30 天
I 级；骨材料无暴露，CGF 膜血管化较好，无感染；	40 颗	42 颗
II 级；骨无明显暴露，CGF 膜未完全血管化，无感染；	0 颗	0 例
III 级；骨粉暴露，CGF 膜未血管化，覆盖面感染；	2 颗	0 例

图 7　牙脱位术前　　图 8　牙脱位术后图　　图 9　牙嵌入术前　　图 10　牙嵌入术后

2.2 完全脱位组与嵌入性脱位组术前术后患牙牙槽嵴顶到釉牙骨质界（ABH）差值、唇舌侧牙槽嵴顶到牙槽窝底高度（SD）差值、患牙牙槽骨宽度（BLW）的比较。

完全脱位组组术前与术后唇侧牙槽嵴顶到牙槽窝底差值-0.10 ± 0.83（mm），嵌入性脱位组术前与术后唇侧牙槽嵴顶到牙槽窝底差值 3.08 ± 3.57（mm），完全脱组唇侧牙槽嵴顶到牙槽窝底差值低于嵌入组，完全脱位组术前与术后舌侧牙槽嵴顶到牙槽窝底差值 0.05 ± 0.82（mm），嵌入性脱位组术前与术后舌侧牙槽嵴顶到牙槽窝底差值 2.43 ± 4.10（mm），完全脱位组唇侧牙槽嵴顶到牙槽窝底差值低于嵌入组，差异均有统计学意义（P=0.01）。

表 3　完全性脱位组与嵌入性脱位组之间组内术前与术后 BLW、SD、BLW 差值的比较

组别	n	牙槽嵴宽度	F	p	唇侧牙槽嵴顶到牙槽窝底	F	p	舌侧牙槽嵴顶到牙槽窝底	F	p	近中牙槽嵴 到釉牙骨质界	F	p	远中牙槽嵴到釉牙骨质界	F	p
		（术前-术后）			（术前-术后）			（术前-术后）			（术前-术后）			（术前-术后）		
脱位组	22	0.03 ± 1.18	0.22	0.65	-0.10 ± 0.83※	11.32	0.00	0.05 ± 0.82※	8.16	0.01	-0.13 ± 0.34	3.38	0.09	-0.26 ± 0.45	0.12	0.73
嵌入组	20	4.50 ± 1.06			3.08 ± 3.57			2.43 ± 4.10			-0.18 ± 0.48			-0.56 ± 0.51		

注；※ 表示对完全脱位组与嵌入性脱位组术前术后 ABH、BLW、SD 差值的比较 P<0.05，

3 讨论

外伤性牙脱位，是指牙在突然受到机械外力作用下，脱离牙槽窝，同时伴有牙体、牙周急性损伤的现象。尽快进行牙再植是公认的最好的治疗办法[10]。在本研究中嵌入性脱位组中术后 6 个月牙槽嵴水平宽度明显低于术前，远中牙槽嵴顶到釉牙骨质界距离增加，牙槽嵴骨量丧失明显，唇侧牙槽嵴顶到牙槽窝底减少，这是因为嵌入性脱位患牙向牙槽嵴深部嵌入，临床牙冠变短，通过手术复位后，临床牙冠得到恢复。相对于完全脱位组，嵌入性脱位组术前术后唇、舌侧牙槽嵴顶到牙槽窝底差值变化明显高于完全性脱位组（表 3）。虽然将嵌入组复位后，但其根方的牙周支持组织因为解剖位置过深，无法完全复位，导致根方牙槽窝内仍然存在空虚影像，这种密度较低影像并不一定是牙槽骨吸收的结果，需要定期观察，视具体情况在做分析。

参考文献：

[1]Diangelis AJ，Andreasen JO，Ebeleseder KA.International Association of Dental Traumatology guidelines for the management of traumatic dental injuries：1.Fractures and luxations of perma- nent teeth[1].DentTraumatol，201228（1）：2-12

[2]Diangelis AJ，Andreasen JO，DayPet alIntemational Associ-ation of Dental Traumatology guidelines for the management of traumatic dental injuries:2. Avulsion of permanent teeth [1]. Dent Traumatol,201228(2): 88-96

[3]Andreasen JO，Andreasen FM，Andersson L.Textbook and color atlas of traumatie injuries to the teeth [M].4th ed.Copenha gen：Munksgaard，2007.

[4]Zhen-YangYU，XuC，Wang GU，et al. Clinical research on the arthroscopic treatment for recurrent patellar dislocation by anatomical reconstruction of medial patellarfemoral ligament1].China Journal of Orthopaedics & Traumatology，2017，30（4）：295.

[5]Moradi Majd N，Zohrehei H，Darvish A，et al. Continued root formation after delayed replantation of an avulsed immature permanent tooth[J]. Case Rep Dent，2014，2014：832637.

[6]Qian H. Risk factors and prevention strategies of traumatic dental injury in children[J]. J Dent Prev Treat，2017，25（8）：477-481.

[7]刘伟，新海，马丛丛，等牙再植术治疗外伤性前牙完全脱位的临床疗效分析.医药前沿，201997：99

[8]孙俊毅，司微杭，刘瑾，等. CGF 复合骨诱导活性材料在牙周炎患牙位点保存中的应用[J].陕西医学杂志，2016，45（6）：697-699.

[9]张荷馨，李新月.重度牙周炎拔牙后位点保存不同膜覆盖技术的疗效评价[J].口腔医学研究，2020，36（10）：962-967.

[10]刘旭，牙再植术治疗外伤性前牙完全脱位的临床疗效[J].世界最新医学信息文摘 2021，21（24）：141-143

基金项目：贵州省教育厅青年科技人才成长项目黔教合 KY 字[2022]233 号

贵州省卫生健康委科学技术基金项目 gzwikj2021-1-339

*作者简介：杨云（1990.03--）女，学士，住院医师，研究方向：口腔医学。